

ばんたね ニュース No.11



藤田保健衛生大学
坂文種報徳會病院

〒454-8509
名古屋市中川区尾頭橋3丁目6番10号
TEL 052-321-8171
FAX 052-322-4734
<http://www.fujita-hu.ac.jp/HOSPITAL2/>
発行：医療連携強化委員会
広報誌委員会

原発閉塞隅角症(PAC)と現代の緑内障

かぜ薬などの説明書には、緑内障の方は「服用前に医師又は薬剤師に相談してください」と書いてあります。緑内障で通院をしている方は心配になることでしょう。

ところがこのような薬でリスクがあるのは、眼科に通院していない方や、白内障手術を勧められている方で、むしろ緑内障で通院している方は安全に使用できるのです。こんな奇妙なことが起こるのは、原因も症状も対策も全く異なる病気が、同じ緑内障という名前で呼ばれていたためなのです。

これでは不都合、と眼科の学会も気がついて緑内障の定義を改訂しました(2006年)。

◎その結果、長い間、急性緑内障とか緑内障発作と呼ばれていた病態が、

原発閉塞隅角症(primary angle-closure: PAC:パック)

と呼ばれるようになり、緑内障ではなくなりました。

かぜ薬などがリスクになるのはPACです。PACも治療しなければ視神経や視野が障害され、緑内障の一種(閉塞隅角緑内障)に移行してしまうのですが、眼科に通院している方には起りません。緑内障で通院している方の多くは後で述べる、典型的な現代の緑内障で、かぜ薬などで不都合が生じることはありません。

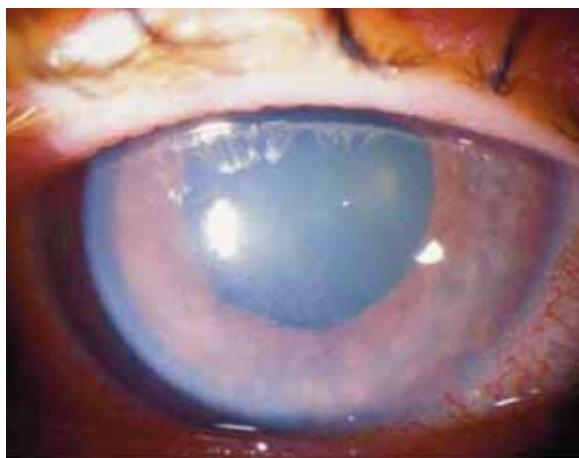

PACとは…?

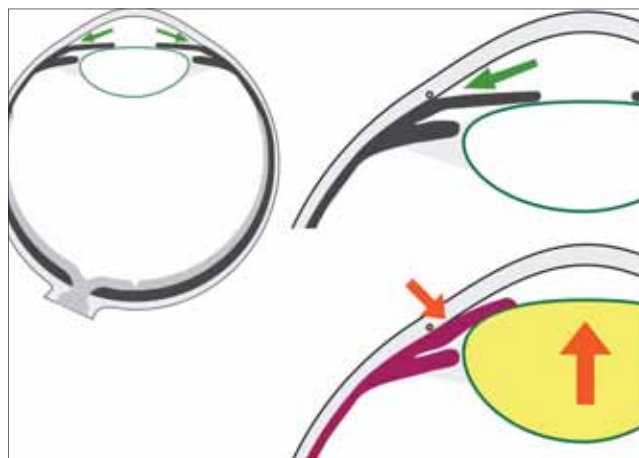
PAC:突然目が痛くなる

PACは、ご高齢の方が夜、突然の激しい目の痛みで発症します。眼圧が正常の2倍以上にもなり、角膜が白く混濁し、結膜は充血します(図1)。

水晶体が前にせり出して、房水の排水溝にあたる隅角が閉塞しています(図2)。



●図1: PACを起こした目



●図2: PACでは房水の排水溝がつまる

PACの3つの誘因

第1は遠視です(図3)。

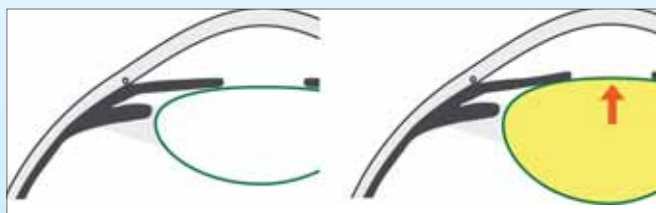遠視の目は眼軸が短く、はじめから隅角が狭いことが多いのです。



●図3: 遠視の目(左)はPACを起こしやすい

第2は白内障です(図4)。

白内障では水晶体が濁ると共に膨らみ、徐々に隅角が狭くなります。PACが高齢者に起こるのは白内障が進行するためです。

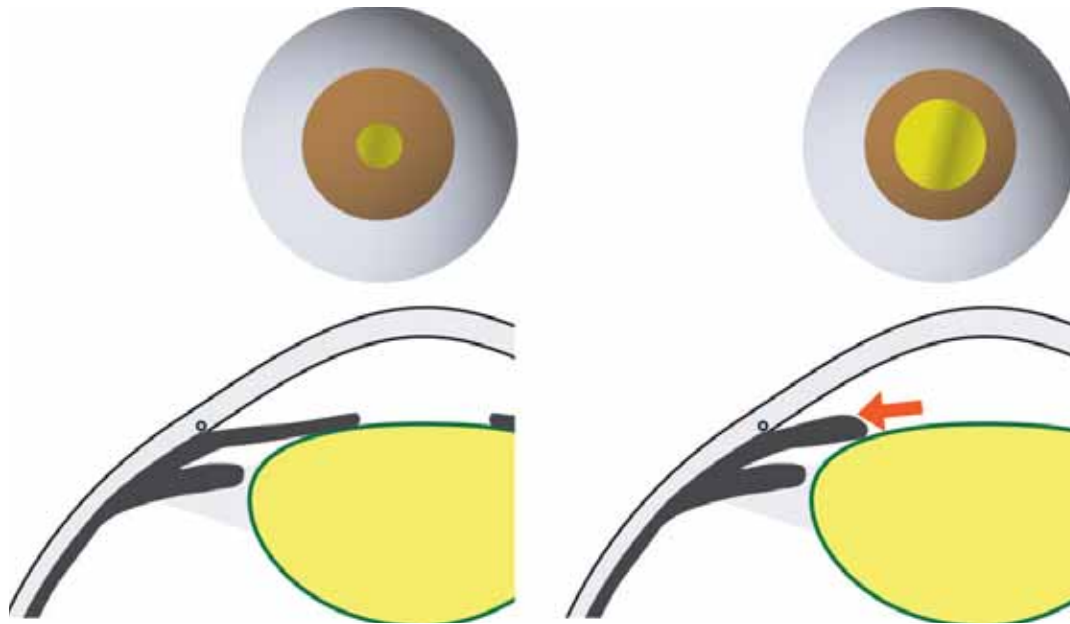


●図4: 白内障が進むと(左)PACが起こる

第3は瞳孔が大きくなること(散瞳)です(図5)。

隅角が狭い目が散瞳しますと、虹彩が周辺に畳まれて、PACが起こるきっかけになります。暗所では自然に散瞳しますので、PACは夜に発症しやすいのです。


これまで「緑内障」のリスクになるとされてきた薬には散瞳作用があり、もともと隅角が狭い目にはPACを引き起こしうる、ということだったのです。



●図5: 隅角が狭い目が散瞳すると(左)PACが起こるきっかけになる

PACの治療

現在では白内障手術が勧められる場合が増えています。白内障手術を行いますと、厚い水晶体がなくなってしまいますので、PACを起こすことはなくなります(図6)。PACが起ってからでは手術が難しい場合がありますので、隅角が狭い目では早めに白内障手術を済ませてしまうことがよいと考えられます。



●図6: 白内障手術が済んでいれば、PACは起こらない

現代の緑内障:痛くも痒くもない

典型的な現代の緑内障は、PACとは全く異なる病気です。

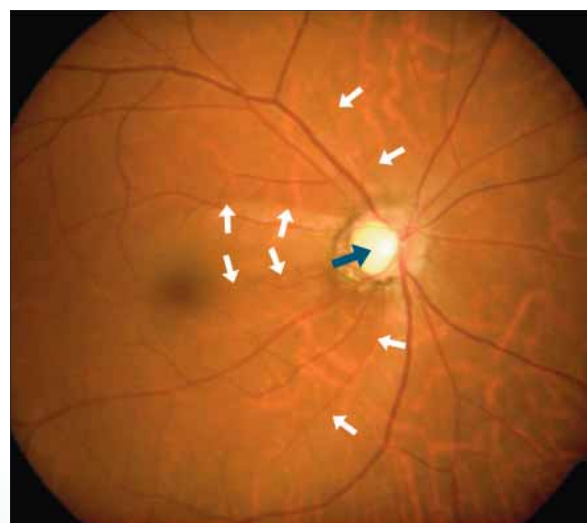

痛くも痒くもなく、全く無症状で、気づかないうちに視野が欠けてしまうのです。

原因はよく分かっていません。隅角の閉塞はない(開放隅角緑内障)ので、散瞳しても普通の目と変わったことは起こりません。眼圧はやや高い場合や正常な場合(正常眼圧緑内障)があります。

現代の緑内障の治療

一度欠けてしまった視野は元には戻りませんので、早期発見が大切です。

視神経乳頭が凹んできたり、網膜の線維に欠損が現れることが知られ、検診や人間ドックの眼底写真で、緑内障を疑われる機会が増えました。精密視野検査で異常があれば確定します(図7)。



●図7:緑内障で欠けた視野と眼底

緑内障は、目薬を毎日使い続けて眼圧をなるべく下げておくと進行しにくいことがわかっています。

手術は、目薬では視野の障害の進行が防げない場合に、より眼圧を下げるために行うことがあります。成功して眼圧が下がっても、見え方は悪くなることもあり、できればしないで済むことがよいのです。

(眼科 島田佳明)